

Dr. Antonio Gavito Hernández,¹
 Dra. Ma. Del Carmen Amescua Herrera,
 Dra. Yolanda Saldaña Domínguez,
 T.R. José Marcos Juárez Espinoza,
 Dr. Oscar Alejandro Contreras Lizardo

Neuralgia del nervio trigémino. Evidencia de compresión neurovascular en Imagen por Resonancia Magnética con secuencias CISS-3D

RESUMEN

Introducción: La neuralgia del nervio trigémino se manifiesta por dolor facial atípico con remisiones y exacerbaciones del dolor y ausencia de déficit motor o sensitivo.

Material y métodos: Se realizó un estudio retrospectivo a 27 pacientes que acudieron al Servicio de Resonancia Magnética con diagnóstico de Neuralgia del V nervio craneal de junio del 2008 a mayo del 2009.

Resultados: De los 15 pacientes con evidencia de compresión neurovascular (CNV) a expensas de la arteria cerebelar superior (ACS), se observó que la compresión fue de manera bilateral en un 40%, ACS izquierda 33%, ACS derecha 26%. Respecto a la arteria cerebelar antero inferior (ACAI), la más frecuente fue en lado izquierdo.

Conclusiones: Utilizar esta secuencia 3D-CISS, para el diagnóstico de CNV es una buena alternativa, ya que disminu-

ye la morbilidad y el costo del procedimiento, además logra agilizar el tiempo para obtener las imágenes.

Palabras clave: neuralgia del nervio trigémino, dolor facial, compresión neurovascular.

continúa en la pág. 244

¹ Del Departamento de Resonancia Magnética del Servicio de Radiología del Hospital General de México, Dr. Balmis No. 148, Col. Doctores, México, D.F.
 Copias (copies): Dr. Antonio Gavito Hernández E-mail: gabomzt@hotmail.com

Introducción

La neuralgia del nervio trigémino es una enfermedad que se caracteriza por dolor facial atípico, que se define como breves paroxismos de dolor severo limitado a una o más ramas del nervio trigémino, con remisiones y exacerbaciones del dolor y ausencia de déficit motor o sensitivo.¹ La neuropatía del trigémino puede manifestarse por déficit motor y sensitivo incluyendo parestesias, reflejo corneal disminuido, debilidad del músculo masticador y trismus.^{2,3}

El nervio trigémino puede presentar lesión en cualquier sitio de su trayecto, desde los núcleos, en el tallo cerebral, hasta sus ramas faciales; sin embargo, se ha demostrado que la causa principal es la compresión neurovascular (CNV) en la zona de entrada de la raíz a la cisterna del ángulo, cerebelo pontino otras causas

son las enfermedades desmielinizantes, neoplasias y con menor frecuencia infartos.

La zona de entrada de la raíz, la cual comprende el trayecto del V nervio craneal desde su salida del puente hasta el ganglio de Gasser en el *cavum de Meckel*, que corresponde a la porción del trigémino que discurre por la cisterna del ángulo cerebelo pontino. Esta zona representa la transición entre la mielina central y periférica de las fibras nerviosas del trigémino. La zona de unión es particularmente vulnerable a la presión pulsátil continua, que resulta en una desmielinización focal y corto circuito de los impulsos nerviosos, que produce la neuralgia.⁴

El ángulo cerebelo pontino es el espacio situado en la parte posterior de la base del cráneo, entre el tronco cerebral y el peñasco. La importancia de esta porción del espacio subaracnoideo radica en que es atravesado por importantes elementos vasculares y nerviosos.⁵

Para el presente estudio debemos recordar las estructuras arteriales que se encuentran en la fosa posterior y su irrigación, así como sus variantes anatómicas

ABSTRACT

Introduction: Trigeminal nerve neuralgia is shown by the atypical facial pain with pain relapses and exacerbations and motor or sensitive deficit absence.

Material and methods: A retrospective study was made to 27 patients who attended to

Magnetic Resonance Service with V cranial nerve Neuralgia diagnosis from June 2008 to May 2009.

Results: Of the 15 patients with neurovascular compression evidence (NVC) at the expense of the superior cerebellar artery (SCA), it was observed that compression was bilateral in a 40%, left-hand SCA 33%, right-hand SCA 26%. Regarding anterior infe-

rior cerebellar artery (AICA), the most frequent was in the left-hand side.

Conclusions: Using this 3D CISS sequence, for NVC diagnosis is a good alternative, since it reduces morbidity and procedure costs, besides speeding up time to obtain images.

Key words: Trigeminal Nerve Neuralgia, facial pain, neurovascular compression.

para una mejor comprensión de esta patología (*Figura 1.1*):

- **Arterias vertebrales (AV).** Ambas nacen de su respectiva arteria subclavia. El segmento V4 y sus ramas irrigan la porción lateral de la médula oblongada. Sus ramas intracraneales son la arteria espinal anterior y la arteria cerebelar posteroinferior.
- **Arteria cerebelar posteroinferior (ACPI).** Emerge de la porción distal de la AV, irriga el plexo coroideo del cuarto ventrículo, médula postero medial, la superficie postero inferior del cerebelo y vermis inferior.
- **Arteria Basilar (AB).** Nace de la unión de ambas AV se dirige en dirección cefálica terminando en la cisterna interpeduncular dividiéndose en las arterias cerebrales posteriores (ACP). Sus ramas principales son la arteria cerebelar anteroinferior y la arteria cerebelar superior. Presenta además otras ramas llamadas perforantes que irrigan la porción central de la médula oblongada y del tegmento. Sus ramas perforantes paramedianas y circunferenciales irrigan el puente.
- **Arteria cerebelar superior (ACS).** Emerge de la porción proximal de la AB, se dirigen en sentido postero lateral alrededor del puente y del mesencéfalo, por debajo de la cisura tentorial y de los NC II y IV. Irriga la porción superior del puente, tegmento, superficie tentorial del cerebelo y vermis superior.
- **Arteria cerebelar antero inferior (ACAI).** Es la primera rama de la AB, se dirige postero lateralmente en la cisterna del ángulo cerebelo pontino hacia el conducto auditivo interno donde cruza el VI NC, se localiza antero inferior a los nervios VII y VIII. Irriga la porción infero-lateral del puente, pedúnculos cerebelares, flóculo y la superficie petrosa del cerebelo.

La ACPI se anastomosa con la ACS y la ACAI sobre los hemisferios cerebelares y el vermis.

Pueden existir variantes anatómicas, donde la ACPI y la ACAI pueden compartir un origen común, a éste se le nombra tronco ACPI-ACAI, en algunos casos puede existir una ACPI accesoria, la cual suplementa la irrigación dada por la ACAI, otra variante es la de ACS múltiples.

En ocasiones existen orígenes anómalos de las arterias cerebelares, como es el origen de la ACAI en la AV o en la ACI cavernosa, origen de la ACS en la ACI o en la ACP.

El conocer la anatomía y sus variantes es importante debido a que estas arterias son las que más comúnmente se encuentran involucradas como causantes de la CNV.

En estudios previos, la Resonancia Magnética ha sido eficaz para la demostración de la CNV.

El objetivo de este reporte es utilizar la secuencia 3D-CISS (three-dimensional constructive interference in steady state) para el estudio de los pacientes que sean referidos a la unidad de Resonancia Magnética del Servicio de Radiología del Hospital General de México, así como estudiar las estructuras vasculares involucradas y la frecuencia de las mismas.

Material y métodos

Se revisaron de manera retrospectiva a todos los pacientes que acudieron al Servicio de Resonancia Magnética, con diagnóstico de Neuralgia del V nervio craneal, desde junio del 2008 hasta mayo del 2009, con un total de 27 pacientes (26 mujeres y un hombre, rango de edad 35-85 años, edad media 56 años). Se utilizaron secuencias convencionales para descartar otro tipo de patología, como esclerosis múltiple, tumores, e infartos.

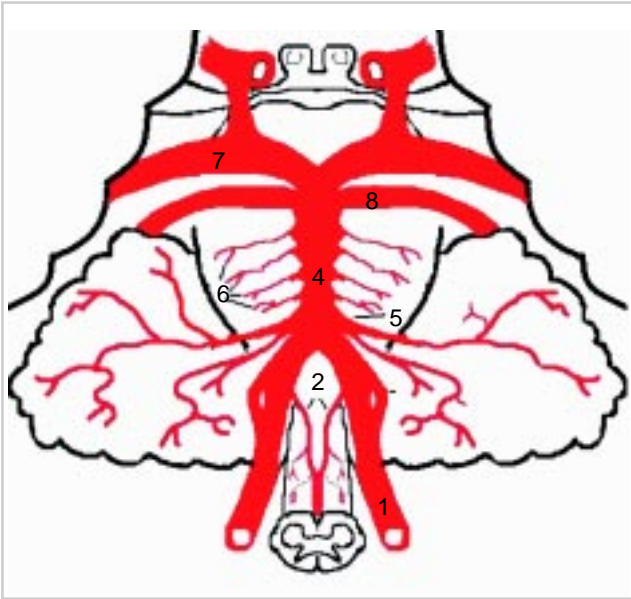


Figura 1. Vista antero posterior de la circulación vertebro basilar. 1. Arterias vertebrales. 2. Arterias espinales anteriores. 3. Arteria cerebelar postero- inferior. 4. Arteria basilar. 5. Arteria cerebelar antero inferior. 6. Ramas perforantes de la arteria basilar. 7. Arteria cerebral posterior. 8. Arteria cerebelar superior.

Para la evaluación de las imágenes se utilizó un equipo de 1.5 Tesla (Siemens®, Magnetom, Avanto), gradiente máximo de 500V/550A, utilizando una antena de cráneo de polarización circular.

Se obtienen localizadores en los tres planos (axial, coronal y sagital) (*Figura 2*). Se efectuaron reconstrucciones en planos axial coronal y sagital utilizando la secuencia CISS 3D con los siguientes parámetros: 5.85/2.6 (tiempo de repetición msec/eco), Flip Angle de 70°, dirección de fase de derecha a izquierda, Matriz de imagen de 192 x 256, y campo de visión (FoV) de 200 x 200 mm. Voxel de 0.8 x 0.8 x 0.7 mm. Espesor de corte de 0.7 mm y 64 cortes. Tiempo de adquisición de 3

minutos y 26 segundos. Posteriormente se efectuaron cortes axiales en secuencias FLAIR, difusión T1 y T2. Como otra secuencia habitual se realizó angio RM con secuencia 3D-TOF (time of flight) 0.7 mm y 40 cortes. Todas éstas se realizaron como secuencias habituales para descartar otras patologías.

Para la evaluación del estudio se incluyeron todas las imágenes previamente mencionadas y fueron revisadas por el mismo Médico Radiólogo. Se determinó la presencia o no de CNV y se identificó la arteria responsable analizando todas las imágenes previamente mencionadas.

Resultados

En las imágenes 3D-CISS, las estructuras vasculares y el nervio se muestran como estructuras de baja intensidad y el líquido cerebro espinal con una intensidad elevada, lo que aporta resolución y contraste excelentes entre estas estructuras. Los resultados se muestran en el *Cuadro I*.

De los 15 pacientes con evidencia de CNV a expensas de la ACS, se observó que la compresión fue de manera bilateral en un 40%, ACS izquierda 33%, ACS derecha 26%. Por lo que respecta a la ACAI, fue más frecuente en el lado izquierdo (*Cuadro II*).

Discusión

En el presente estudio se demostró que la secuencia 3D-CISS por RM, es un método eficaz para el diagnóstico de la CNV, en el trayecto cisternal del V nervio craneal, como se menciona en la literatura. La principal causa de la neuralgia del trigémino es la CNV en la zona de entrada de raíz en la cisterna del ángulo cerebelo pontino.⁵ En nuestro estudio, en la gran mayoría de los pacientes se logró identificar dicha causa y únicamente en dos pacientes se observó que la causa fueron tumores y un paciente no se evidenció CNV. La arteria que con mayor frecuencia se observó como causante de la compresión fue la

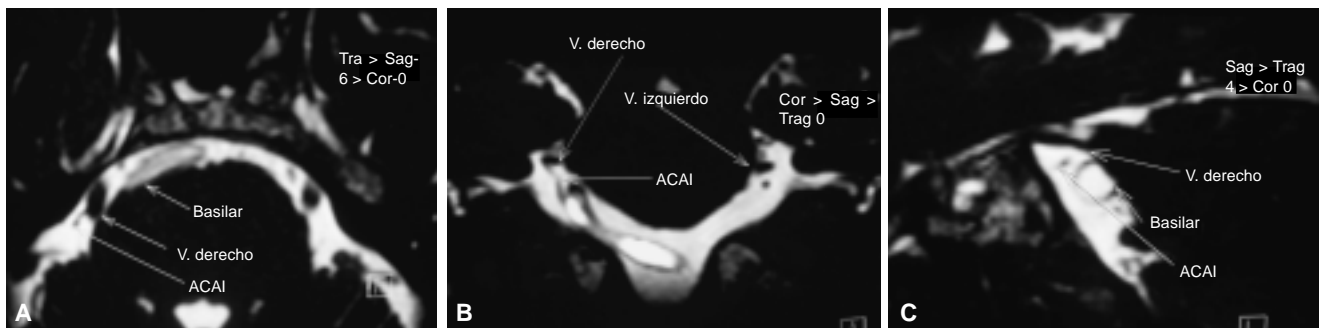


Figura 2. (A, B y C) En las reconstrucciones MPR del CISS-3D muestran compresión de la porción ventro lateral del V nervio craneal derecho por la ACAI ipsilateral. **A)** Axial. **B)** Coronal. **C)** Sagital.

Cuadro I. Causas de neuralgia del trigémino en 27 pacientes que se presentaron con sintomatología de neuralgia.

Arteria responsable	No. pacientes (n = 27)
ACS	15
ACAI	7
AV	1
AB	1
Sin evidencia de CNV	1
Neoplasias	2

ACS, acorde con los estudios de Norio Yoshino y Eduard E. de Lange.^{6,7}

Es importante señalar que es necesario complementar con secuencias habituales para descartar otras patologías causantes de la neuralgia, como se observó en dos pacientes con neoplasias, las cuales al término del presente estudio aún no se cuenta con comprobación histopatológica de dichos tumores, como en el estudio de Charles Majoie,⁸ las neoplasias más frecuentes fueron el meningioma, quiste epidermoide y schwannoma.

Conclusiones

Se menciona en la literatura, para el diagnóstico de la CNV, la utilización inclusive de estudios invasivos como la angiografía por sustracción digital.⁷ Anteriormente se utilizaban las secuencias habituales como T2 y Angio Resonancia. Se comparó la sensibilidad de la Angio Resonancia con la secuencia 3D-CISS en el estudio de Norio Yoshino⁶ donde los hallazgos fueron similares con ambas. La ventaja de utilizar únicamente la secuencia 3D-CISS es que no se utiliza medio de contraste paramagnético intravenoso.

Por lo tanto, consideramos que utilizar esta secuencia 3D-CISS, para el diagnóstico de CNV es una buena alternativa, ya que disminuye la morbilidad y el costo del procedimiento, además de que se logra agilizar el tiempo de obtención de las imágenes.

Cuadro II. Arterias responsables de la compresión neurovascular con secuencia 3D-CISS en 24 pacientes con neuralgia del trigémino.

Arteria	Izquierda	Derecha	Bilateral	Total
ACS	5	4	6	15
ACAI	4	2	1	7
AB*	1	-	-	1
AV	1	-	-	1

* Arteria basilar dólica hacia la izquierda.

Referencias

- Rushton JG, Olafson RA. Trigeminal neuralgia associated with multiple sclerosis: report of 35 cases. *Arch Neurol* 1965; 13: 383-6.
- Selby G. Diseases of the fifth cranial nerve. In: Dyck PJ, Thomas PK, Lambert EH, Bunge R (eds.). *Peripheral neuropathy*. 2nd Ed. Vol 2. Philadelphia, Pa: Saunders; 1984, p. 1224-99.
- Hamsberger HR. *Head and neck imaging*. 2nd. Ed. St Louis, Mo: Mosby-Year Book; 1995, p. 477-86.
- Majoie CBLM, et al. Trigeminal Neuralgia: Comparison of Two MR Imaging Techniques in the Demonstration of Neurovascular Contact. *Radiology* 1997; 204: 455-60.
- Ramírez MFL, Ledesma MP, García PHM. Ángulo pontocerebeloso: Descripción anatómica. *Rev Inst Med Su* 2006; LXXI(128): 72-6.
- Yoshino N, et al. Trigeminal Neuralgia: Evaluation of Neuralgic Manifestation and Site of Neurovascular Compression with 3D CISS MR Imaging and MR Angiography. *Radiology* 2003; 228: 539-45.
- De Lange EE, Vielvoye J, Voormolen JHC. Arterial Compression of the Fifth Cranial Nerve Causing Trigeminal Neuralgia: Angiographic Findings. *Radiology* 1986; 158: 721-7.
- Majoie CBM, Hulsmans FJ, Castelijns JA, Verbeeten B, et al. Symptoms and Signs Related to the Trigeminal Nerve: Diagnostic Yield of MR Imaging. *Radiology* 1998; 209: 557-62.
- Osborn AG. *Diagnostic Neuroradiology*. Mosby; 1994, p. 142-5.